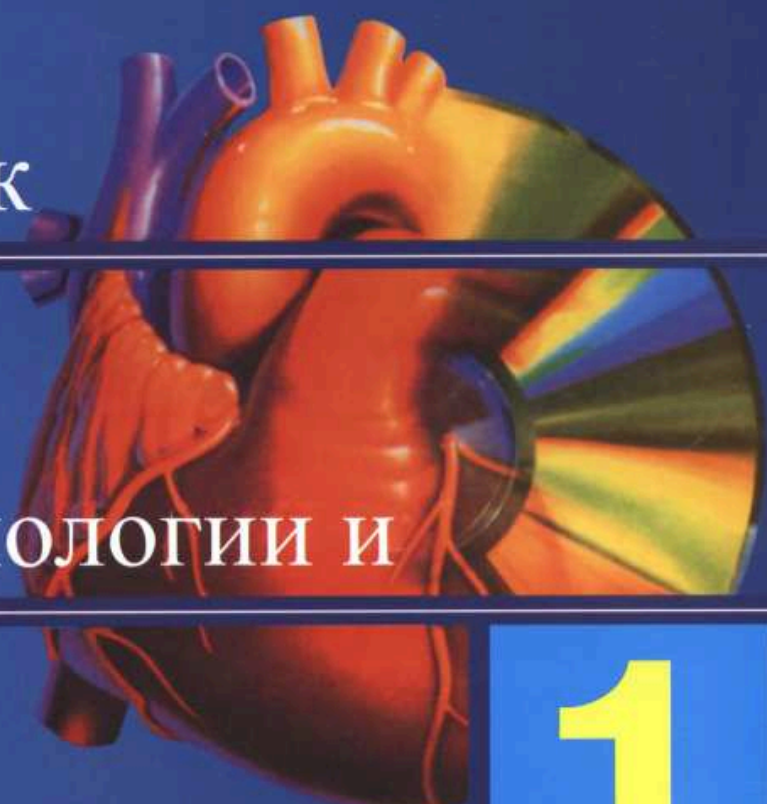


**Вестник  
рентгенологии и  
радиологии  
Russian Journal of Radiology**

**В**  
Вестник

**Р**  
рентгенологии и

**Р**  
радиологии



**1**

**МОСКВА • 2014**

ISSN 0042-4676

**Шепелева Л.П., Аксенова В.А.,  
Тюрин И.Е.**

Характеристика очагов в легких,  
выявленных при компьютерной  
томографии у детей и подростков  
из групп риска по туберкулезу

**Соколова И.А., Королева И.М.**

Возможности компьютерной  
томографии в диагностике  
первичных легочных васкулитов

**Бокерия Л.А., Макаренко В.Н.,  
Юрпольская Л.А.,  
Александрова С.А., Шляппо М.А.**

Визуализация артерии синусного узла  
с помощью многосрезовой  
компьютерной ангиографии

**Якобс О.Э., Рожкова Н.И.,  
Мазо М.Л., Микушин С.Ю.**

Опыт использования виртуальной  
сонографии молочной железы

### *Случай из практики*

**Ильина Н.А., Алексева А.Л.**

Компьютерная томография в диагностике  
врожденной кистозной аденоматоидной  
мальформации легких у детей

### *Обзоры литературы*

**Бакунович А.В., Синицын В.Е.,  
Мершина Е.А.**

Клиническое применение протонной  
магнитно-резонансной спектроскопии  
при опухолях головного мозга и  
прилежащих тканей

**Герасимов А.М., Терещенко А.С.,  
Меркулов Е.В., Самко А.Н.**

Феномен невосстановленного  
коронарного кровотока (no-reflow)  
в практике эндоваскулярного хирурга

**Жамгырчиев Ш.Т., Самко А.Н.,  
Меркулов Е.В., Миронов В.М.,  
Левицкий И.В., Терещенко А.С.,  
Широков Р.О., Герасимов А.М.**

Трансрадиальный доступ  
при чрескожных коронарных  
вмешательствах. Часть 1. Доказательная  
база использования трансрадиального  
доступа

**5 Shepeleva L.P., Aksenova V.A.,  
Tyurin I.E.**

Characteristics of lung foci revealed  
by computed tomography in high-risk  
children and adolescents  
for tuberculosis

**10 Sokolina I.A., Koroleva I.M.**  
Possibilities of computed tomography  
in the diagnosis of primary  
pulmonary vasculitis

**19 Bockeria L.A., Makarenko V.N.,  
Yurpol'skaya L.A.,  
Alexandrova S.A., Shlyappo M.A.**  
Visualization of sinus node arteries by  
multislice spiral computed tomography  
coronary angiography

**23 Yakobs O.E., Rozhkova N.I.,  
Mazo M.L., Mikushin S.Yu.**  
Experience with virtual sonography  
of the breast

### *Clinical Note*

**33 Il'ina N.A., Alekseeva A.L.**  
Computed tomography in the diagnosis  
of congenital cystic adenomatoid  
malformation of the lung in children

### *Reviews of Literature*

**39 Bakunovich A.V., Sinitsyn V.E.,  
Merzhina E.A.**  
Clinical use of proton  
magnetic resonance spectroscopy  
in brain tumors and adjacent  
tissues

**51 Gerasimov A.M., Tereshchenko A.S.,  
Merkulov E.V., Samko A.N.**  
No-reflow phenomenon in the practice  
of an endovascular surgeon

**56 Zhamgyrchiev Sh.T., Samko A.N.,  
Merkulov E.V., Mironov V.M.,  
Levitskiy I.V., Tereshchenko A.S.,  
Shirokov R.O., Gerasimov A.M.**  
Transradial approach during  
percutaneous coronary interventions.  
Part 1. Evidence base  
for applying a transradial  
approach



## Содержание – Contents

*В помощь  
практикующему врачу*

**Рогозина Н.Н., Морозов С.П.,  
Крючкова О.В., Нишитов С.П.**

Ошибки при выполнении и оценке  
результатов компьютерной  
томографической колонографии  
(виртуальной колоноскопии)

*Некролог*

**Памяти профессора  
Бориса Ионовича Ищенко**

**63**

*Guidelines  
for the Practitioner*

**Rogozina N.N., Morozov S.P.,  
Kryuchkova O.V., Nishitov S.P.**

Errors when performing computed  
tomographic colonography  
(virtual colonoscopy) and assessing  
its results

*Obituary*

**70**

**In memory of Professor  
Boris Ionovich Ishchenko**

Журнал «ВЕСТНИК РЕНТГЕНОЛОГИИ И РАДИОЛОГИИ»  
Зарегистрирован в Министерстве печати и информации Российской Федерации  
Регистрационный номер 0110962  
Полная версия статей размещается на сайте электронной библиотеки **e-library.ru**

Адрес редакции: 121552, Москва, ул. 3-я Черепковская, д. 15а,  
корпус 4, каб. 332  
ФГБУ «РКНПК» Министерства здравоохранения РФ  
Телефоны: 8 (495) 414-63-86, 8 (495) 414-62-94  
E-mail: vestnik-rentg@mail.ru

Подписной индекс в каталоге «Роспечать»:  
71486 – для индивидуальных подписчиков, предприятий и организаций  
81601 и 81602 – в объединенном каталоге «Пресса России. Газеты и журналы»

© Общество с ограниченной ответственностью «Лучевая диагностика»

Формат 60×88 1/8; Печ. л. 9,25; Усл. печ. л. 9,0; Уч.-изд. л. 8,9  
Сверстано и отпечатано в ФГБУ «НЦССХ им. А. Н. Бакулева» РАМН  
119049, Москва, Ленинский проспект, д. 8  
т. 8-499-236-92-87