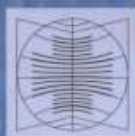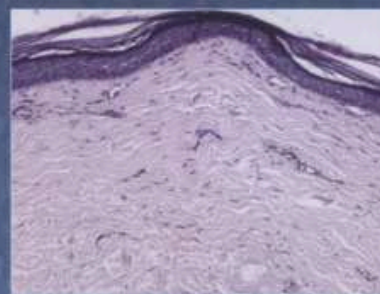

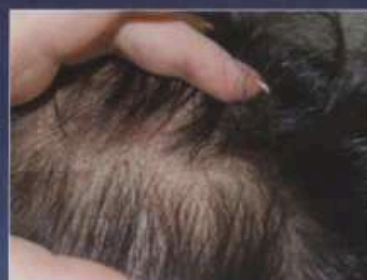
# КЛИНИЧЕСКАЯ ДЕРМАТОЛОГИЯ И ВЕНЕРОЛОГИЯ

Основан в 2002 г.

1'2014

- Роль аутоантител в развитии склеродермии
- Диссеминированная кольцевидная гранулема
- Вторичный сифилис у ВИЧ-инфицированной семейной пары
- Сочетанная патология в дерматологической практике
- Папилломавирусная инфекция кожи: наружная терапия
- Лечение акне низкими дозами изотретиноина



МедиаСфера

<b>ОБЗОР ЛИТЕРАТУРЫ</b>	<b>LITERATURE REVIEW</b>
<i>Н.Н. Потекаев, И.М. Корсунская, С.Д. Гусева, З.А. Невожинская</i> Роль аутоантител в развитии склеродермии	<b>4</b> <i>N.N. Potekaev, I.M. Korsunskaya, S.D. Guseva, Z.A. Nevozhinskaya</i> The role of autoantibodies in the development of scleroderma
<b>ОРИГИНАЛЬНЫЕ ИССЛЕДОВАНИЯ</b>	<b>ORIGINAL RESEARCH</b>
<i>Г.П. Мартынова, Н.Ф. Кузнецова</i> Изменение параметров иммунной системы у детей с ранним врожденным сифилисом	<b>13</b> <i>G.P. Martynova, N.F. Kuznetsova</i> The change of parameters of the immune system in children with various forms of early congenital syphilis
<b>ЛАБОРАТОРНАЯ ДИАГНОСТИКА</b>	<b>LABORATORY DIAGNOSIS</b>
<i>С.Г. Марданлы, А.С. Авдонина</i> Разработка набора реагентов для выявления антител класса G к отдельным антигенам цитомегаловируса методом иммунного блоттинга в формате Western Blot	<b>18</b> <i>S.G. Mardarly, A.S. Avdonina</i> Development of a kit of reagents for detection of class G antibodies targeted to cytomegalovirus antigens using the immune blotting method (Western Blot)
<b>СЛУЧАЙ ИЗ ПРАКТИКИ</b>	<b>CASE REPORT</b>
<i>Н.П. Пивень, Е.А. Ломакина, Ж.Э. Берсенева</i> Кольцевидная гранулема (клиническое наблюдение диссеминированной формы)	<b>25</b> <i>N.P. Piven', E.A. Lomakina, Zh.E. Berseneva</i> Granuloma annulare (clinical observation of the disseminated form)
<i>Н.Л. Жулимова, Н.В. Зильберберг, В.И. Сурганова, Н.К. Левчик</i> Клинические проявления вторичного сифилиса у ВИЧ-инфицированной семейной пары	<b>31</b> <i>N.L. Zhulimova, N.V. Zil'berberg, V.I. Sarganova, N.K. Levchik</i> Clinical manifestations of secondary syphilis in a HIV-infected couple
<i>М.М. Тлиш, Н.Л. Сычева, Е.Б. Поповская, А.Г. Шевченко</i> Случай сочетанной патологии в дерматологической практике	<b>37</b> <i>M.M. Tlish, N.L. Sycheva, E.B. Popovskaya, A.G. Shevchenko</i> Case of co-morbidity in dermatological practice
<i>Е.А. Бакхлыкова, С.Л. Матусевич, Ю.А. Ростовцева, С.А. Манцурова</i> Случай тяжелого течения болезни Рейтера на фоне ВИЧ-инфекции	<b>42</b> <i>E.A. Bakhlykova, S.L. Matusevich, Yu.A. Rostovtseva, S.A. Mantsurova</i> A case of severe course of Reiter's disease accompanying HIV infection
<b>СПЕЦИАЛЬНЫЕ ИССЛЕДОВАНИЯ</b>	<b>SPECIAL STUDIES</b>
<i>С.А. Бурова</i> Особенности лечения грибковых инфекций кожи и ее придатков в группах риска	<b>47</b> <i>S.A. Burova</i> Features of management of fungal infections of the skin and its appendages in the risk groups
<i>Л.С. Круглова, С.А. Масыкова, Г.А. Абесадзе</i> Современные антигистаминные препараты в комплексном лечении зудящих дерматозов	<b>52</b> <i>L.S. Kruglova, S.A. Masyukova, G.A. Abesadze</i> Modern antihistamines in comprehensive treatment of itching dermatoses
<b>ОБМЕН ОПЫТОМ</b>	<b>SHARING EXPERIENCE</b>
<i>Е.Т. Киндеева, Е.Е. Варламов, А.Н. Пампура</i> Опыт использования крем-эмолянта для тела у детей с atopическим дерматитом	<b>59</b> <i>E.T. Kindeeva, E.E. Varlamov, A.N. Pampura</i> Experience of topical using emollient cream on the body in children with atopic dermatitis
<i>А.Г. Стенько, А.А. Шматова, Е.В. Шукина, О.И. Шугинина, О.В. Жукова, С.Г. Течиева</i> Клинический опыт применения электродного фармафореза в лечении и профилактике рубцовых поражений кожи	<b>63</b> <i>A.G. Sten'ko, A.A. Shmatova, E.V. Shchukina, O.I. Shuginina, O.V. Zhukova, S.G. Techieva</i> Clinical experience of employing electrode pharmacophoresis to treat and prevent cicatricial skin lesions
<b>В ПОМОЩЬ ПРАКТИЧЕСКОМУ ВРАЧУ</b>	<b>TO A PRACTITIONER</b>
<i>С.А. Масыкова, В.В. Мордовцева, Н.Н. Кахшвили, Э.Г. Санакоева, Л.С. Круглова, Ю.П. Соколова</i> Клинический опыт лечения акне низкими дозами изотретиноина	<b>68</b> <i>S.A. Masyukova, V.V. Mordovtseva, N.N. Kakhshvili, E.G. Sanakoeva, L.S. Kruglova, Yu.P. Sokolova</i> Clinical case of acne treatment with low-dose isotretinoin
<i>Е.И. Касихина, И.И. Глазко, А.С. Чекмарев</i> Герпетическая инфекция: механизмы латентности и реактивации. Возможности управления	<b>75</b> <i>E.I. Kasikhina, I.I. Glazko, A.S. Chekmarev</i> Herpetic infection: mechanisms of latency and reactivation. Potential to control the infection
<i>Н.Н. Потекаев, О.В. Минкина, В.В. Вавилов, М.А. Бобров</i> Красная волчанка, системная и дискоидная: имитация различных дерматозов (клинические наблюдения)	<b>81</b> <i>N.N. Potekaev, O.V. Minkina, V.V. Vavilov, M.A. Bobrov</i> Systemic lupus erythematosus and discoid lupus erythematosus imitating different dermatoses. Case reports

<i>Л.С. Круглова, О.В. Жукова</i> Псориаз волосистой части головы: современные методы терапии и возможность длительного контроля над заболеванием	86	<i>L.S. Kruglova, O.V. Zhukova</i> Psoriasis of the scalp: modern methods of treatment and the possibility of long-term control of the disease
<i>У.Ю. Сабиров, А.С. Худайберганава</i> Применение комбинированных методов лечения при ксантелазме век	94	<i>U.Yu. Sabirov, A.S. Khudayberganova</i> The use of combination therapy in treatment of eyelid xanthelasma
	КАЛЕНДАРЬ 99	CALENDAR
Правила для авторов	115	Guidelines for Authors

Журнал зарегистрирован в министерстве РФ по делам печати, телерадиовещания и средств массовых коммуникаций.  
Свидетельство о регистрации ПИ № 77-13372 от 14.08.02.  
Все публикуемые статьи рецензируются.  
Редакция оставляет за собой право сокращения публикуемых материалов.  
Рекламуемые в журнале товары и услуги должны иметь официальное разрешение российских органов здравоохранения.  
Редакция не несет ответственности за содержание рекламных материалов.  
Ответственность за достоверность приводимых в опубликованных материалах сведений несут авторы статей.  
Все права защищены. Ни одна часть этого издания не может быть занесена в память компьютера либо воспроизведена любым способом без письменного разрешения редакции журнала.