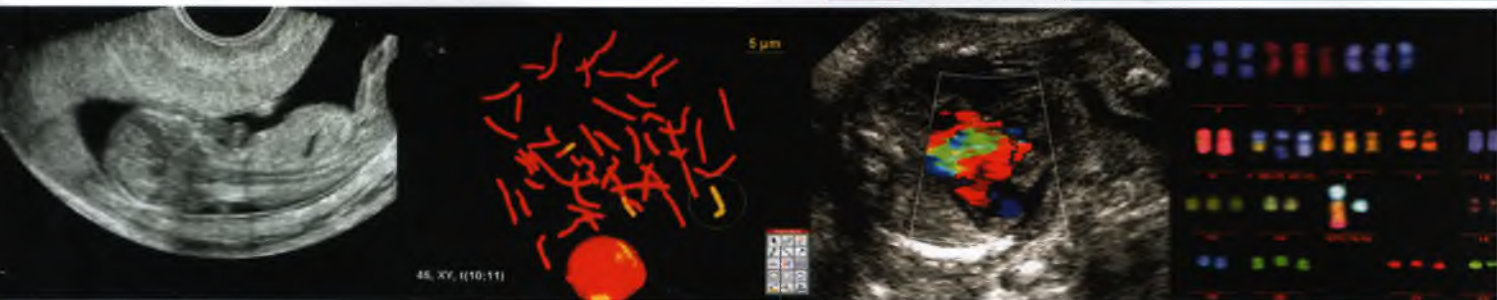


ПРЕЖАТА АЪШАЯ ДИАГНОСТИКА

ISSN 0234-4521

УЛЬТРАЗВУКОВАЯ ДИАГНОСТИКА
ГЕНЕТИКА ● БИОХИМИЯ
СИНДРОМОЛОГИЯ ● АКУШЕРСТВО
ПЕРИНАТОЛОГИЯ



Официальный журнал Российской ассоциации
врачей ультразвуковой диагностики
в перинатологии и гинекологии

Издательство «Реальное Время»

Содержание

Информация для авторов

ОБМЕН ОПЫТОМ

«Сверим наши часы». II. Протокол второго скринингового ультразвукового исследования в 18–21 неделю беременности

М.В. Медведев

ОРИГИНАЛЬНЫЕ СТАТЬИ

Атрезия ануса. Пора поставить точку

А.Ю. Блинов, М.В. Медведев

Пренатальная диагностика редких врожденных пороков и синдромов. LXII. Киста средостения

А.А. Масякина, И.С. Плотко

Пренатальная диагностика редких врожденных пороков и синдромов. LXIII. TAR синдром

**Т.В. Федотова, А.А. Степанова,
В.П. Федотов, И.С. Плотко**

Пренатальные ультразвуковые проявления гипоспадии во второй половине беременности при использовании технологий объемной эхографии

М.М. Исхаков, Е.В. Потолова, Е.И. Копытова

Редкий случай пренатальной диагностики экстрофии мочевого пузыря, атрезии ануса и гипоплазии почки плода: собственное наблюдение и обзор литературы

Н.В. Машинец, В.Н. Демидов

Пренатальная ультразвуковая диагностика внутрибрюшного варикозного расширения пупочной вены

В.В. Благовидова

- 4** Клинико-ультразвуковые признаки старой внематочной беременности
С.Э. Саркисов, А.В. Демидов, В.Н. Демидов **57**

КЛИНИЧЕСКИЕ НАБЛЮДЕНИЯ

- 15** Случай пренатальной диагностики аутосомно-доминантного поликистоза почек у плода в I триместре беременности
**И.В. Новикова, Н.А. Венчикова,
В.В. Томашева, О.В. Прибушеня,
Е.В. Шепелевич** **61**
- 24** Ранняя пренатальная диагностика комплекса конечности – стенки туловища
**М.В. Медведев, И.А. Пахольчук,
З.А. Сосынюк** **68**
- 30** Первый случай пренатальной ультразвуковой диагностики внутрочерепной тератомы в сочетании с орбитальной тератомой в I триместре беременности
С.А. Пуйда **72**
- 35** Пренатальная диагностика дизгенезии клоаки в составе VATER/VACTERL ассоциации в I триместре беременности
В.В. Захаров **77**
- 39**
- 45** Об одной нечастой причине мегацистиса и его поздней манифестации
**О.Л. Галкина, Е.В. Кондрат,
И.В. Поддубная** **83**
- 51** Особенности дуги аорты у плодов с расширенным воротниковым пространством
О.Л. Галкина **85**